TUコンディショニングレター

大公開!!足首はこうなっている!!
&捻挫をした時の処置について

Vol.24
2017.3

足首周りの骨と配列について

足首周りの骨は細かな骨を含めて片足28個、両足で56個あります。身体全体で骨の数は約208個と言われているので末端の足首周辺だけで約1/4を占めています。また写真では掲載していませんがこの骨をつなぐために筋肉や靭帯などたくさん配置されているため気付かないうちに小さなトラブルが発生していることがありその積み重なりが動きにくさや痛みを発生してしまうことがあります。

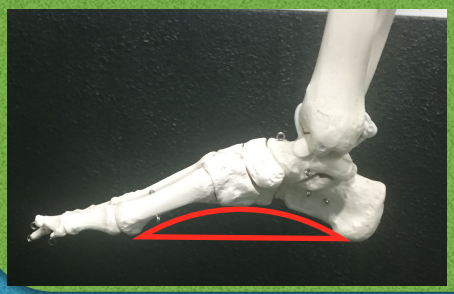

よくあるものとしては、外反母趾や足底筋膜炎など色々とありますが、土踏まずのアーチが潰れてしまうことによる扁平足が原因で周辺に怪我が発生することが良くあります。足の裏が疲れやすい方はテニスボールなど使ってマッサージをしたり足の指を良く動かしてケアしていきましょう。

捻挫などが発生したらRICE処置

怪我が発生したら無理に動かさずに安静にしましょう。再発予防、予後をよくするためにも重要です。アイシングの目安は10〜15分程度。ビニール袋や保冷剤でも代用できますが、皮膚の凍傷にならないようタオルなどを挟むと良いです。
また怪我をした場所は組織が回復をしようと血が多く集まるため、放っておくと過剰に関節が腫れてしまいます。できるだけ圧迫と挙上も合わせて行いましょう。

☆怪我からの復帰は最初の処置がとても重要!!

怪我が発生した後に機能を取り戻さないまま痛みの除去のみで復帰してしまうと他の関節に負担がかかったり、再発をしてしまったりが多くなります。初めての人も再発の人もしっかり処置をして治療をするようにしましょう。また足首周りの柔軟性や筋力も充分取り戻してから復帰すると安心してプレイできます!!

より詳細な情報はHPへ!!
バックナンバーもご覧頂けます☆

TENNIS UNIVERSE
テニスユニバース